



UNIVERSIDAD JUÁREZ DEL ESTADO DE DURANGO
FACULTAD DE MEDICINA Y NUTRICIÓN
Unidad Médica de Simulación Clínica
"Dr. José Jorge Talamas Márquez"



LICENCIATURA EN NUTRICIÓN

Práctica #5: COLOCACIÓN DE SONDA NASOYEYUNAL

OBJETIVOS GENERALES.

- Identificar los componentes fundamentales de una sonda nasoyeyunal.
- Reconocer los materiales necesarios para la colocación de una sonda nasoyeyunal.
- Describir la preparación del material e instrumental, así como del paciente para el procedimiento.
- Demostrar una conducta apropiada y respetuosa ante el paciente y durante todo el procedimiento.
- Explicar dinámicamente la instalación de una sonda nasoyeyunal en base a una secuencia de eventos.
- Realizar el procedimiento de manera adecuada en el simulador.
- Identificar y diferenciar las principales indicaciones, contraindicaciones y posibles complicaciones del procedimiento.
- Corregir las posibles complicaciones.
- Manifiestar una actitud adecuada en el caso de la contaminación de un objeto estéril.
- Reconocer los criterios para el retiro de la sonda.

JUSTIFICACIÓN.

La instalación de una **sonda nasoyeyunal** (SNY) es un procedimiento relativamente frecuente a nivel hospitalario; por tal razón, debe ser una maniobra ampliamente conocida por todo médico general o especialista. Además de desarrollar las habilidades y destrezas necesarias para su instalación, es necesario identificar aquellas situaciones en las que está indicado y contraindicado su empleo.

ANTECEDENTES.

El presente procedimiento tiene la finalidad de colocar el extremo distal de la sonda a nivel yeyunal, introduciéndola por vía nasal. Se utiliza básicamente con fines de alimentación cuando la nutrición por vía oral no es posible. Fue hasta 1910 cuando Einhorn utilizó por primera vez una sonda naso enteral semiflexible con un peso en la punta, logrando introducirla hasta el duodeno con fines de alimentación por tiempo prolongado. En la década de 1950 se desarrollaron sondas de polietileno, y Francis--Barrón logró pasarlas hasta el yeyuno. Otro gran avance fue la utilización de dietas elementales, iniciada en 1957 por Jesse P. Greenstein y Winitz, que permitió administrar una nutrición completa mediante dietas elementales hidrosolubles. En la década de 1960, Keoshian utilizó sondas de elastómero de silicón (silastic), y en la década de 1970 se comenzó a usar tubos de polietileno.

Debe tomarse en cuenta que el estómago es la vía preferida para la administración de nutrimentos, siempre que la función gástrica sea adecuada en cuanto a motilidad y vaciamiento. El intestino es utilizado solamente cuando existen problemas como el retraso en el vaciamiento gástrico o neoplasias del estómago que impidan o dificulten la liberación de nutrientes. En estos casos se prefiere la nutrición enteral (a nivel yeyunal), siempre y cuando existan buena motilidad y absorción del intestino delgado.

La administración de nutrientes más allá del píloro tiene ciertas ventajas:

- Menor incidencia de neumonía por reflujo.
- Provee sin interrupción los requerimientos diarios energéticos y de líquidos.
- Administrar alimentos enterales contribuye a mejorar la función inmunológica intestinal, estimula el crecimiento de los enterocitos y evita la atrofia de las vellosidades intestinales, ayudando a prevenir el deterioro de la integridad de la mucosa intestinal, que de existir, facilita la traslocación bacteriana del intestino, con la consecuente septicemia.
- Además la nutrición enteral es más segura, más fisiológica y con mejor costo--beneficio que la nutrición parenteral.

▪ **INDICACIONES PARA COLOCACIÓN DE SNY.**

La colocación de una **sonda nasoyeyunal** (SNY) es básicamente para infundir nutrimentos, lo cual se indica en múltiples circunstancias:

- Pacientes que no pueden alimentarse por vía oral, incluyendo todas aquellas alteraciones que dificultan la ingestión, masticación y deglución:
 - a) Pacientes neurológicos (enfermedad vascular cerebral).
 - b) Pacientes psiquiátricos (anorexia nervosa o depresión severa).
 - c) Alteraciones anatómicas o funcionales del tubo digestivo proximal.
- Pacientes que requieren alimentación enteral por un periodo no mayor de seis a ocho semanas. Si se prolonga la nutrición enteral por tiempo mayor, se sugiere la realización de gastrostomía o yeyunostomía.
- Pacientes con riesgo de broncoaspiración. En pacientes con enfermedad crítica, posoperados o diabéticos, es frecuente la pérdida de la motilidad gástrica (gastroparesia); esto lleva a la acumulación de alimento con riesgo de regurgitación y aspiración pulmonar. Otros pacientes con riesgo de broncoaspiración son los ancianos, personas con esfínter esofágico inferior debilitado, con enfermedad por reflujo gastroesofágico, con retraso en el vaciamiento gástrico, con alteraciones de la conciencia y con disminución del reflejo tusígeno o del nauseoso, así como con dificultad para el cierre de la glotis.
- Enfermos con desnutrición calórico--proteica, definida como la pérdida de más de 10% del peso corporal, y con albúmina sérica menor de 3.5 g/dL.
- También en estados nutricionales normales, pero con menos de 50% de ingesta en los últimos 7 a 10 días; ejemplos de estos casos son: cirugía de cadera por fractura, cáncer bucal o faríngeo, cáncer pulmonar, estenosis esofágica, cáncer gastrointestinal, anorexia grave, esofagitis, enfermedad pulmonar obstructiva crónica (EPOC) y anorexia nervosa.
- Quemaduras de segundo grado que abarquen más de 25% de la superficie corporal, las cuales cursan con catabolismo exagerado y requieren de apoyo nutricional para revertir el balance nitrogenado negativo.

- Pacientes con síndrome de intestino corto a los que se les practicó una resección intestinal masiva (de 50 a 90%), siendo candidatos al uso combinado de nutrición enteral y parenteral (nutrición mixta).
- Síndrome de malabsorción, en el que el paciente requiere de productos nutricionales industrializados que son infundidos por la sonda nasoyeyunal.
- Fístulas intestinales de bajo gasto (< 500 mL en 24 horas).
- Padecimientos inflamatorios crónicos del intestino y síndromes abdominales agudos o prolongados que cursan sin íleo intestinal, como pancreatitis aguda y sepsis abdominal.
- Posoperatorios inmediatos de cirugías mayores de abdomen superior, como resecciones esofágicas, gástricas, de colon y pancreatoduodenales.
- A partir de las 24 h siguientes a cirugía, en todo paciente a quien se le realizó un procedimiento de cirugía mayor y se encuentra con cierto grado de desnutrición, o al que se le pronostica un ayuno posoperatorio mayor de siete días.
- Pacientes con traumatismos graves, que a menudo disminuyen su ingestión oral y aumentan sus requerimientos.
- Pacientes con obstrucción para el vaciamiento gástrico.
- Enfermedad por reflujo gastroesofágico severo.
- Tumores gastrointestinales superiores.
- Pacientes bajo tratamiento con quimioterapia o radioterapia.

▪ **CONTRAINDICACIONES PARA LA COLOCACIÓN DE SNY.**

- **Absolutas.**

- Obstrucción intestinal.
- Íleo.
- Diarrea grave.
- Perforación intestinal.
- Isquemia gastrointestinal.
- Fístulas enterocutáneas de alto gasto (> 500 mL/24 h).

- **Relativas:**

- Pacientes que requieren apoyo nutrimental por un tiempo mayor de seis a ocho semanas; en estos casos se sugiere realizar una gastrostomía o una yeyunostomía.
- Pacientes con trauma craneal (por ejemplo, fracturas de la base del cráneo) o fracturas nasales. Puede ser muy peligrosa la inserción de una SNY, debido a la posibilidad de penetrar a la cavidad craneana.
- Pacientes con varices y fístulas esofágicas, por el riesgo de producir mayores lesiones.

▪ **EVALUACIÓN INTEGRAL DEL PACIENTE**

Cuando se decide colocar una sonda nasoyeyunal, es importante valorar el estado nutricional del paciente a través de medidas antropométricas (talla, peso, dinamometría, plicometría), parámetros bioquímicos como las pruebas de función hepática, química sanguínea y electrolitos séricos, así como una biometría hemática completa, con lo cual se conocerá la necesidad de dar una nutrición enteral forzada por sonda. Por otro lado, al igual que con la colocación de la sonda nasogástrica, el médico debe estar pendiente de las patologías que

condicionen obstrucción o riesgo al paso de la sonda o problemas sistémicos que se asocien con defectos severos de coagulación y en los que el trauma en la colocación de la sonda permita un sangrado grave.

▪ **MATERIAL E INSTRUMENTAL**

- Sonda nasoyeyunal (con o sin peso en la punta)
- Lubricante hidrosoluble.
- Guantes desechables.
- 1 ampolleta de metoclopramida de 10 mg.
- Jeringas de 5 y 20 mL.
- Aguja hipodérmica.
- Estetoscopio.
- Vaso con agua.
- Tijeras.
- Gasas.
- Cinta adhesiva y micropore.
- Torundas alcoholadas.

▪ **CARACTERÍSTICAS DE LA SONDA NASOYEYUNAL (SNY).**

Las sondas nasoyeyunales utilizadas en la actualidad se elaboran con silicón polimérico (silastic), cloruro de polivinilo o poliuretano, con calibres de 8 a 12 Fr y luz única; generalmente están pre lubricadas en la punta; son más suaves y flexibles, son radio opacas, su punta es roma, se hallan provistas de peso en la punta a base de tungsteno (de 3 a 7 g), balines omercurio que favorece su paso a través del píloro con la ayuda de la peristalsis; tienen longitudes que varían entre 105 y 130 cm, con una primera marca a 40 cm y subsecuentemente cada 10 cm. Tienen una guía metálica para facilitar su paso a través de la faringe y el esófago, para de esta manera hacer más sencilla su colocación. Cuentan con tres perforaciones en su parte distal, una en la punta y otras dos laterales, y en el extremo proximal con conector en Y, el cual permite irrigar la sonda y administrar medicamentos o alimentos (Figura 1).

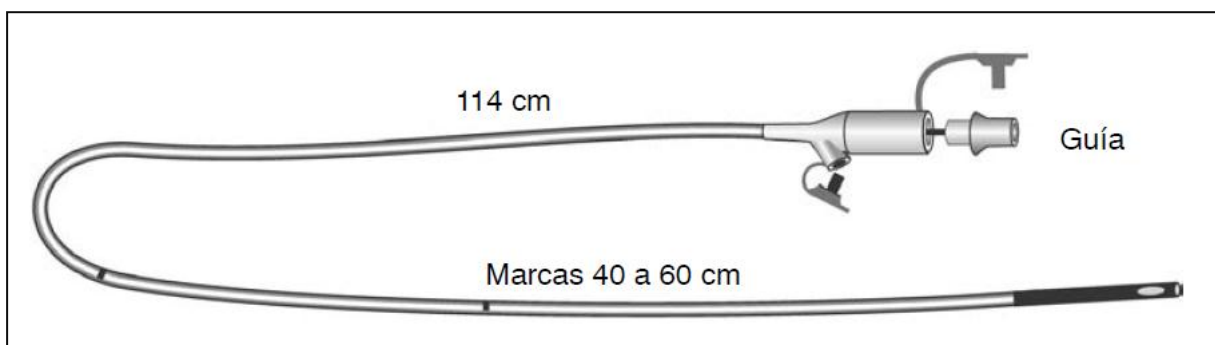


Figura 1. Sonda nasoyeyunal, con guía metálica y peso en la punta.

▪ **TÉCNICA DE INSTALACIÓN**

Se han descrito diferentes técnicas para la colocación de una SNY, que van desde las más simples y de bajo costo hasta las que requieren instalaciones y equipos especiales y personal médico con adiestramiento especial.

Las técnicas son las siguientes (Cuadro 1):

- Simple a ciegas a la cabecera del paciente.
- Mediante control fluoroscópico.
- Por medio de endoscopia.
- Con guía magnética.

Cuadro 1. Ventajas y desventajas de las técnicas de colocación nasoyeyunal

Técnica	Ventajas	Desventajas
A la cabecera del paciente	Bajo costo Poco invasiva Fácil instalación	A ciegas Porcentaje de éxito variable (50 a 90%)
Mediante control fluoroscópico	Alto porcentaje de éxito (> 85 a 90%)	Es costosa e invasiva. Hay necesidad de equipo de fluoroscopia. Exposición a radiación. Requiere de un staff técnico entrenado y de mayor tiempo para su realización
Por medio de endoscopia	Alto porcentaje de éxito (> 85%)	Costosa. Invasiva. Necesidad de equipo de endoscopia. Requiere un endoscopista experimentado. Requiere la sedación del paciente. Mayor tiempo para su realización
Con guía magnética	Poco invasiva Alto porcentaje de éxito (88%)	Requiere equipo especial Sondas con peso de balines Personal entrenado en esta técnica

Para los fines de este trabajo, se describe detalladamente la **técnica simple a ciegas y en la cabecera del paciente.**

1. Lo primero que se debe hacer es explicar al paciente el procedimiento y solicitar su colaboración.
2. Aproximadamente 15 minutos antes de iniciar el procedimiento se administran 10mg de metoclopramida por vía intravenosa para asegurar el relajamiento del píloro y el reforzamiento del esfínter esofágico inferior, además de favorecer el peristaltismo, lo cual permitirá colocar la sonda más allá del píloro. Existen otros procinéticos que pueden utilizarse para estimular la peristalsis, como la cisaprida y la eritromicina.
3. Debe determinarse la narina que ha de usarse, lo cual se logra pidiendo al paciente que respire una o dos veces, bloqueando primero una narina y luego la otra; se debe utilizar la narina menos permeable, siempre y cuando se pueda pasar la sonda, ya que si se utiliza la narina más permeable se puede dificultar la respiración.
4. Se realiza la medición de la longitud de la sonda a introducir, mida la distancia entre la narina y el lóbulo de la oreja, y de ahí a los apéndices xifoides y luego hasta la zona umbilical (conservar esta marca).
5. Se lubrica la punta de la sonda, la cual tiene una guía metálica insertada, se coloca al paciente en posición semifowler y se introduce suavemente a través de la narina hasta el estómago.
6. Compruebe que se encuentre en cavidad gástrica.
7. Con la jeringa de 20 cc introduzca grandes cantidades de aire en el estómago.

8. A continuación, se indica al paciente que se coloque en decúbito lateral derecho (si le es posible), para alinear el esófago con el píloro y de esta forma favorece que los movimientos peristálticos y el aire introducido impulsen la sonda a través del píloro, y se introduce la sonda nuevamente hasta marca establecida (figura 2).

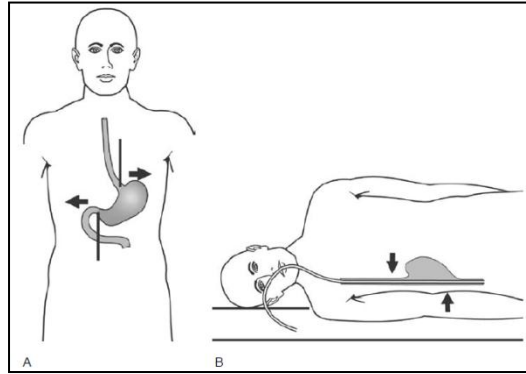


Figura 2. A. Paciente en posición erecta y relación cardias/píloro. B. Paciente en posición de decúbito lateral derecho y alineación que presenta el cardias con el píloro.

9. Se comprueba el sitio en que se encuentra la punta de la sonda, para lo cual existen varios métodos, que pueden utilizarse aisladamente o en forma conjunta:
- Aspirar a través de la sonda con una jeringa para que, de acuerdo al color de la secreción, se pueda tener una idea del sitio en el que se encuentra la punta, de tal manera que, si se obtiene un líquido transparente o ligeramente turbio, probablemente esté en el estómago; si se obtiene líquido amarillo biliar (amarillo dorado), podrá suponerse que se está en duodeno o yeyuno. Si la sonda se ha colocado en el árbol traqueo bronquial, la secreción aspirada será blanquecina y con gran contenido mucoso.
 - Introducir el extremo proximal de la sonda dentro de un vaso con agua; si no se forman burbujas, se puede suponer que la punta de la sonda está en el tracto gastrointestinal; si se forman burbujas con relación a la respiración, se puede pensar que se encuentra en las vías respiratorias.
 - Medir el pH del líquido aspirado con tiras reactivas. Un pH menor o igual a 6 se correlaciona con la punta distal de la sonda colocada en el estómago; con un PH mayor o igual a 6 se asume que la punta está distal al esfínter pilórico, o sea, en el intestino delgado. Sin embargo, la lectura del pH por sí misma no es un parámetro confiable, además de que en pacientes que reciben antiácidos, bloqueadores H₂ o inhibidores de la bomba de protones son frecuentes las falsas negativas.
 - Tomar una radiografía simple de abdomen para verificar la posición del extremo distal de la sonda (idealmente a 10 cm del ligamento de Treitz). La radiografía es el estándar de oro para verificar la posición de la sonda. Además, es una regla importante no iniciar la administración de la fórmula de alimentación hasta verificar la correcta posición de la sonda. En caso de que la sonda no pase el píloro al primer intento y haya quedado en el estómago, generalmente en 12 a 24 horas la sonda habrá avanzado espontáneamente al yeyuno.

10. Una vez que la sonda se encuentra en la posición deseada (figura 3), se fija con cinta adhesiva hipoalérgica, tanto al ala de la nariz como a la mejilla.
11. Retirar la guía metálica una vez verificada la colocación.

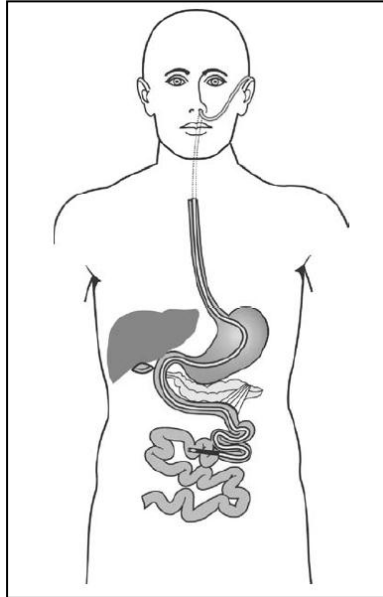


Figura 3. Localización correcta de la punta de la sonda nasoyeyunal para iniciar dieta enteral.

▪ **PRECAUCIONES**

- No forzar el paso de la sonda.
- Interrumpir el paso de la sonda si el paciente presenta tos excesiva, náusea o dificultad para respirar.
- Tener en cuenta que en pacientes con alteraciones de la conciencia es más frecuente el paso inadvertido de la sonda a la tráquea.
- Cuando la técnica a ciegas falla o no es posible realizarla, es posible recurrir a técnicas con endoscopia o fluoroscopia.

▪ **CUIDADOS GENERALES.**

- **De la sonda:**

- Es conveniente marcarla de tal manera que cualquier migración sea detectada; esto puede hacerse con tinta indeleble en el sitio donde entra a la nariz. Corroborar periódicamente la posición de la sonda.
- Evitar su torsión, doblez o compresión.
- Irrigar la sonda cada 4 a 6 horas con 20 a 30ml de agua inyectable o purificada, antes de iniciar y al terminar el paso de la fórmula de alimentación, y antes y después de administrar medicamentos, especialmente aquéllos que pueden interactuar con la fórmula y precipitarse, como la difenilhidantoína y los que contienen sorbitol. La irrigación debe hacerse sin ejercer demasiada presión. En la actualidad existen bombas de infusión de dietas enterales con sistema de lavado automático que facilitan el procedimiento.
- No administrar dietas licuadas ni medicamentos espesos o sólidos.

- **Del paciente:**

- Evitar presionar el cartílago nasal y la alas de la nariz al fijar la sonda, para evitar complicaciones locales.
- Mantener al paciente con la cabecera de la cama elevada de 30° a 45° (semifowler), principalmente durante la administración de la fórmula alimenticia, ya que esto disminuye el riesgo de reflujo y broncoaspiración.
- Efectuar un balance hídrico y nitrogenado cada 24 h.
- Peso diario.
- Biometría hemática, química sanguínea, electrolitos séricos, BUN y los controles necesarios para el padecimiento de base.
- Examinar el abdomen en busca de distensión y peristalsis; registrar la frecuencia y consistencia de las heces; tomar nota de manifestaciones como plenitud, dolor abdominal o hipersensibilidad.

▪ **TÉCNICA PARA EL RETIRO DE LA SONDA**

1. Informar al paciente. Un paciente bien informado ofrece una total cooperación para que el procedimiento sea más fácil y menos molesto.
2. Desprender la cinta adhesiva.
3. Es conveniente que el estómago se encuentre vacío para evitar reflujo gastroesofágico, vómito y broncoaspiración, sobre todo en los pacientes que están en coma o debilitados.
4. Se le pide al paciente que contenga la respiración.
5. Se sujeta la sonda con firmeza y se jala con suavidad.
6. Se efectúa limpieza de las narinas.

▪ **COMPLICACIONES.**

La instalación de la sonda puede ser causa de irritación y erosión de la mucosa nasal, faríngea y esofágica; incluso, la compresión de la piel, el cartílago o el ala nasal puede generar ulceración y necrosis. La inflamación crónica de la mucosa puede extenderse y provocar sinusitis y otitis media; datos como dolor en el sitio específico de lesión, cefalea y otalgia pueden orientar a pensar en estas posibilidades. Si la colocación de la sonda es traumática, puede ocasionarse epistaxis o disfonía. La resequedad de mucosas es frecuente, ya que el paciente respira por la boca debido a que la respiración nasal es difícil.

La colocación de la sonda en el árbol traqueo bronquial ocurre cuando no se corrobora adecuadamente su posición, y generalmente es más frecuente en pacientes con trastornos neurológicos. Si esto sucede, puede ocasionarse hemorragia pulmonar o neumotórax; la infusión del nutriente en el árbol traqueo bronquial puede provocar neumonitis química.

No es raro el anudamiento de la sonda cuando se introduce excesivamente en el estómago, ya que, al girar en el fondo gástrico, se enreda y anuda.

Un factor de riesgo para la perforación es la existencia de divertículos esofágicos.

Generalmente, la perforación se produce cuando se intenta pasar la sonda forzosamente o al reintroducir la guía metálica para recolocar la sonda o para desobstruirla (lo cual está proscrito).

La SNY también puede ser desplazada o retirada por pacientes desorientados, o puede retroceder espontáneamente del intestino hacia el estómago; por esto es conveniente verificar periódicamente la localización de la sonda. En caso de desplazamiento, hay que suspender la administración del nutriente y reinstalarla; no se recomienda reintroducir la guía para recolocarla.

Cuando existe obstrucción, las causas más frecuente son doblez, torsión, compresión, dietas y medicamentos espesos. En este caso siempre se prefiere indicar el retiro de la sonda y posterior recolocación.

COMPETENCIAS CON LAS QUE SE RELACIONA EL DESARROLLO DE LA PRÁCTICA.

- Conocimiento y aplicación de las ciencias biomédicas, sociomédicas y clínicas en el ejercicio de la medicina.
- Pensamiento crítico, juicio clínico, toma de decisiones y manejo de información.
- Comunicación Efectiva.
- Profesionalismo, aspectos éticos y responsabilidades legales.
- Aprendizaje auto regulado y permanente.

CONOCIMIENTOS PREVIOS.

- Anatomía y fisiología básica de la vía área superior y el tracto digestivo.
- Técnica de lavado de manos clínico.
- Técnica abierta de colocación de guantes.
- Técnica de colocación de sonda nasogástrica.

DESARROLLO DE LA PRÁCTICA.

- **Material para realizar la práctica.**
 1. Sonda nasoyeyunal.
 2. Un par de guantes estériles.
 3. Jeringa hipodérmica de 10ml.
 4. Cinta adhesiva o Micropore.
 5. Estetoscopio.
 6. Gel lubricante.
 7. Campo quirúrgico o sabana clínica.
 8. Tijeras.
 9. Gasas estériles.

- **Procedimiento.**

Los alumnos acudirán al aula de la Unidad Médica de Simulación Clínica, puntuales y debidamente uniformados.

1. En grupos de 5 a 10 personas, se dará inicio a la práctica con una lluvia de ideas coordinada por el profesor, la cual tiene como objetivo reforzar los conocimientos teóricos respecto al tema.
2. Se destinará un modelo de simulación y se llevara a cabo la práctica de la instalación y retiro de sonda nasoyeyunal en base a las técnicas antes descritas

3. Contestar las preguntas del caso problema.

a. Caso problema.

Paciente femenino de 45 años de edad postoperada de resección esofágica, se indica nutrición mixta. A usted se le solicita le coloque una sonda para alimentación enteral. La paciente se encuentra en buenas condiciones generales, signos vitales dentro de parámetros de normalidad, consciente y orientada en todas sus esferas.

1. ¿Que sonda está indicado para el manejo inicial en este caso?
2. Mencione 3 situaciones en las está indicada la colocación de una sonda nasoyeyunal.
3. ¿Cuáles son las características de una sonda nasoyeyunal?
4. ¿Cuáles son las principales contraindicaciones de este procedimiento?
5. Describa el procedimiento para la instalación de una sonda nasoyeyunal.
6. ¿Cuál es la posición correcta del paciente para dicho procedimiento?
7. ¿Cómo se corrobora la instalación adecuada de la sonda?
8. ¿Cuáles serían las posibles complicaciones de la instalación de la sonda?
9. ¿Cuál es la conducta a seguir en caso de obstrucción de la sonda?

BIBLIOGRAFIA.

1. MANUAL DE PROCEDIMIENTOS MÉDICO-QUIRÚRGICOS PARA EL MÉDICO GENERAL. Julio Tapia Jurado. Editorial Alfil. Pp.41-54.
2. ANATOMIA HUMANA. Latarjet y Ruiz Liar. Tomo II.

Elaborado por: Dra. Lucía Preza Rodríguez